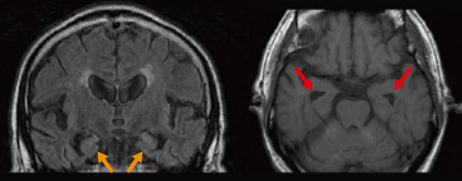
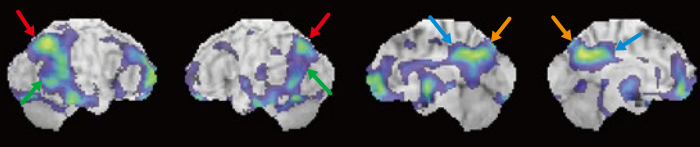
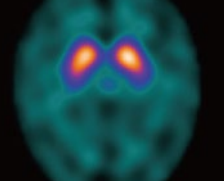
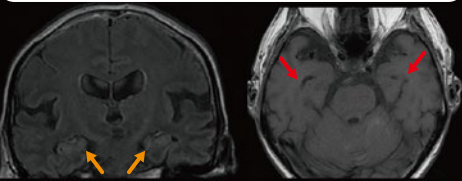
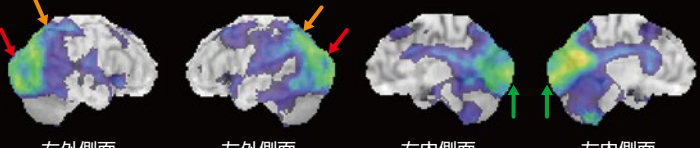
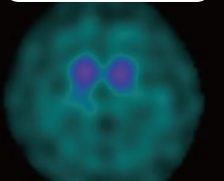
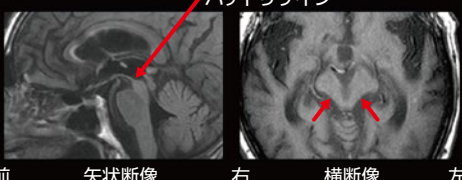
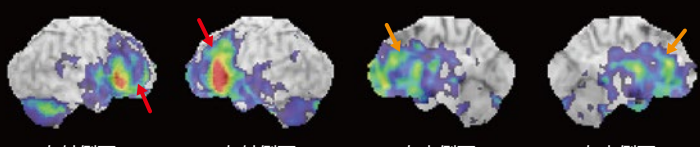
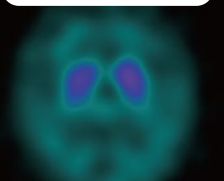
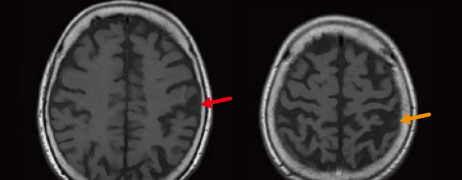
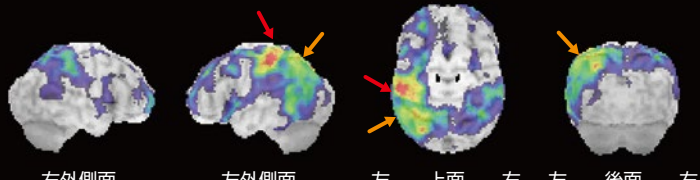
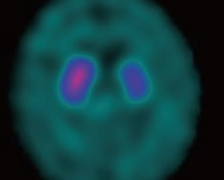
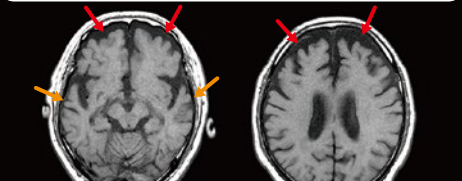
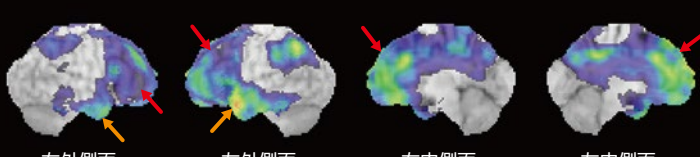
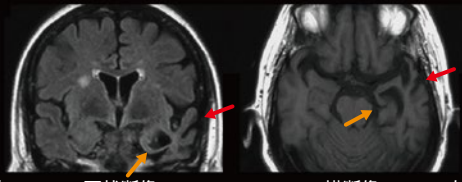
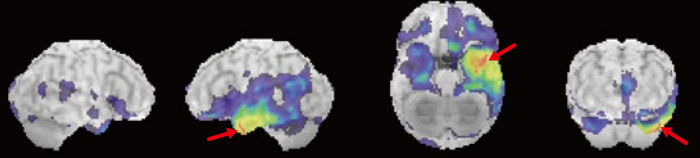


# アルツハイマー型認知症と鑑別が必要な認知症疾患の画像所見

MRI	IMP 脳血流SPECT・3D-SSP解析 (Z-score画像)	ドパミントランスポーターSPECT (正規化画像)
<b>アルツハイマー型認知症 (AD)</b>		
<p>側脳室下角の拡大、海馬を含む側頭葉内側の萎縮</p>  <p>右 冠状断像 横断像 左</p>	<p>頭頂葉、後方連合野、後部帯状回、楔前部の血流低下</p>  <p>右外側面 左外側面 右内側面 左内側面</p>	<p>集積正常</p>  <p>右 左</p>
<b>レビー小体型認知症 (DLB)</b>		
<p>側脳室下角の拡大、海馬を含む側頭葉内側の萎縮はADより軽度</p>  <p>右 冠状断像 横断像 左</p>	<p>後頭葉、一次視覚野、頭頂葉の血流低下 後頭葉や一次視覚野の血流低下が無いAD様の症例もあります</p>  <p>右外側面 左外側面 右内側面 左内側面</p>	<p>集積低下</p>  <p>右 左</p>
<b>進行性核上性麻痺 (PSP)</b>		
<p>中脳被蓋の萎縮 ハチドリサイン</p>  <p>前 矢状断像 右 横断像 左</p>	<p>前頭葉、前部帯状回の血流低下 中脳の血流低下を認める例もあります</p>  <p>右外側面 左外側面 右内側面 左内側面</p>	<p>集積低下</p>  <p>右 左</p>
<b>大脳皮質基底核症候群 (CBS)</b>		
<p>中心前回、頭頂葉の左右差のある萎縮</p>  <p>右 横断像 左</p>	<p>中心前回、頭頂葉の左右差のある血流低下</p>  <p>右外側面 左外側面 左 上面 右 左 後面 右</p>	<p>左右差のある集積低下</p>  <p>右 左</p>
<b>前頭側頭型認知症 (bvFTD)</b>		
<p>前頭葉、側頭葉の萎縮</p>  <p>右 横断像 左</p>	<p>前頭葉、側頭葉の血流低下</p>  <p>右外側面 左外側面 右内側面 左内側面</p>	<p>集積低下と集積正常の両方の報告があります。</p>
<b>意味性認知症 (SD)</b>		
<p>側頭葉外側 (含側頭葉極) および内側の、左右差のある (主に左) 萎縮</p>  <p>右 冠状断像 横断像 左</p>	<p>側頭極を主とする側頭葉の左右差のある (主に左) 血流低下</p>  <p>右外側面 左外側面 右 下面 左 右 前面 左</p>	<p>特徴的な所見は報告されていません。</p>

小 ← 血流低下 → 大

小 ← 線条体集積 → 大

MRI/脳血流SPECT/ドパミントランスポーターSPECTの疾患ごとの代表的な画像所見を提示するため、異なる被験者の画像を組み合わせている例もあります。

症例提供: 日本医科大学大学院医学研究科 神経内科学分野 石渡 明子 先生